

MR検査報告書

検査日 2017年3月16日

患者名 [redacted]様

生年月日 [redacted]

性別 女性

年齢

[redacted]歳

撮影部位 頭部

モダリティ

MRI

検査目的

疾病3部の研究ボランティア

画像所見

脳実質に明らかな異常を認めない。
脳容量も保たれている。

画像診断

脳実質に明らかな異常を認めない。

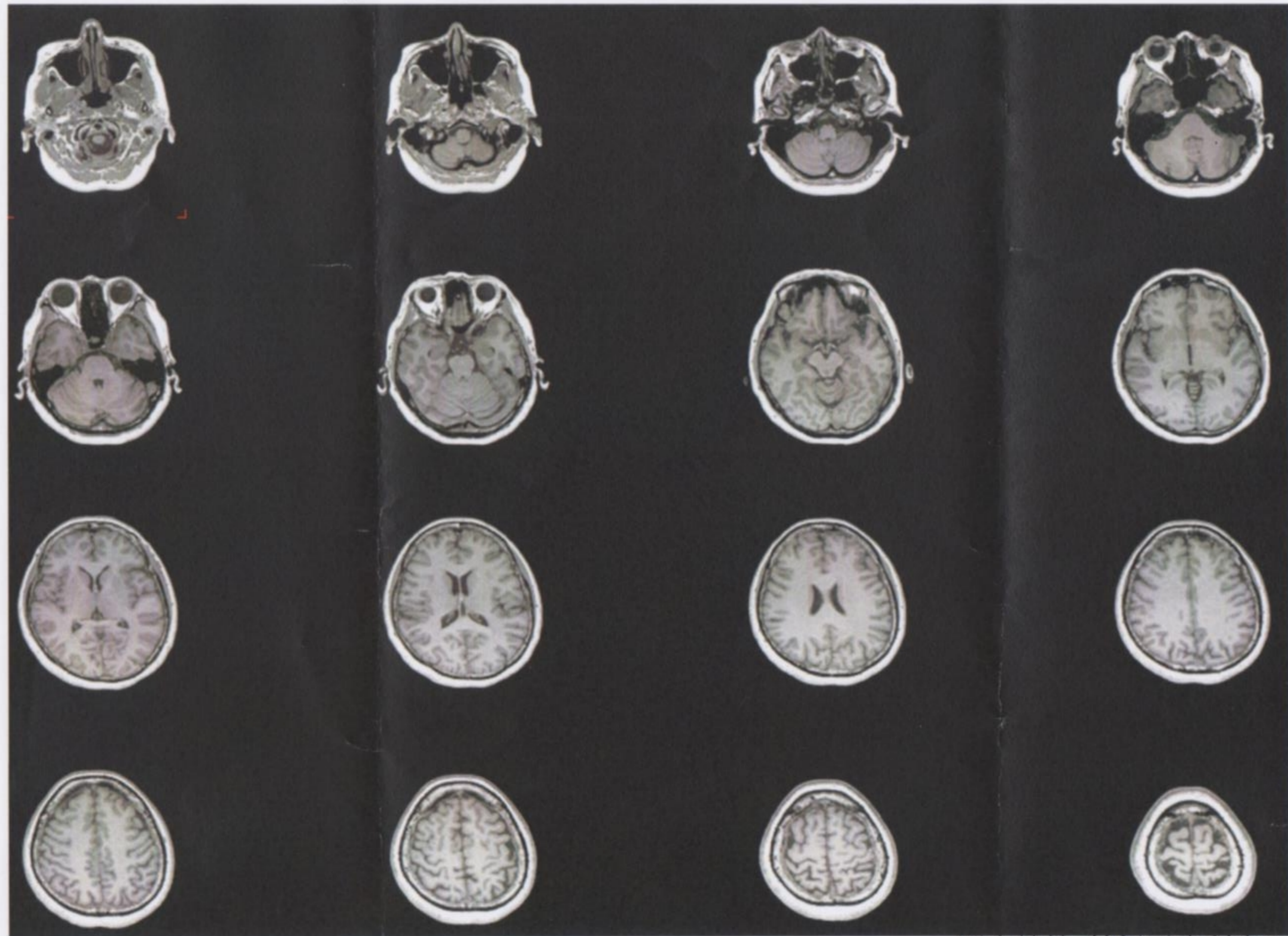
作成日

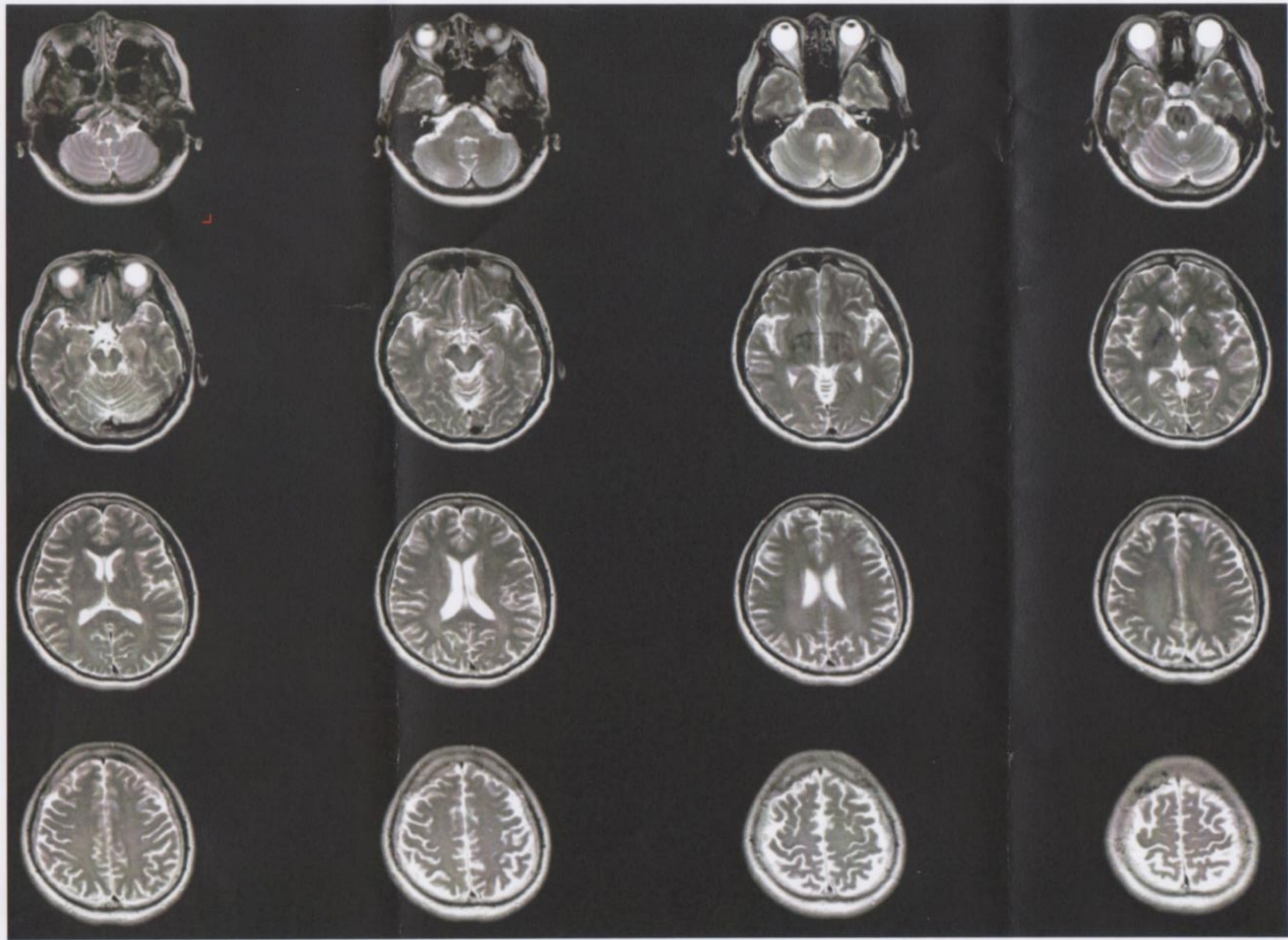2017年3月30日

作成者

[redacted]

2017/03/16





国立精神・神経医療研究センター
神経研究所 画像研究第三課